

# Nuevos aportes sobre el tratamiento neuroquirúrgico del dolor, ansiedad y agitación en el caso médico de Eva Duarte de Perón. Neurocirugía funcional antálgica en 1952

New Contributions on the Treatment of Pain, Anxiety and Agitation in the Medical Case of Eva Duarte Perón. Functional Antalgic Neurosurgery in 1952



**DANIEL E. NIJENSOHN, MD, PhD**  
NEUROCIRUJANO

### AUTORES:

<sup>1</sup>DANIEL E. NIJENSOHN, MD, PhD, MSc, PhD, FACS, FAANS; <sup>2</sup>LUIS E. SAVASTANO, MD; <sup>3</sup>ALBERTO D. KAPLAN, MD; <sup>4</sup>EDWARD R. LAWS JR., MD, FACS, FAANS, DMEDCH NAPLES (HON), FRCSEd (HON), FRCPSG (HON); <sup>5</sup>FABIÁN CREMASCHI, MD, MSc

<sup>1</sup>Profesor clínico asociado, Departamento de Neurocirugía, Yale University, New Haven, Connecticut, EE. UU. Jefe Emérito de Neurocirugía, St. Vincent's Medical Center, Bridgeport, Connecticut, EE. UU.

<sup>2</sup>Jefe de Trabajos Prácticos, Área de Anatomía Normal, Facultad de Ciencias Médicas, Universidad Nacional de Cuyo, Mendoza, Argentina.

<sup>3</sup>Ex Docente autorizado de Neurocirugía, Facultad de Ciencias Médicas, Universidad de Buenos Aires, Argentina. Ex Jefe del Servicio de Neurocirugía, Hospital Israelita Ezrah, Buenos Aires, Argentina. Miembro fundador del Colegio Argentino de Neurocirujanos.

<sup>4</sup>Profesor, Harvard University, Boston, Massachusetts, EE.UU. Jefe de la Sección de la Pituitaria y de Endocrinología, Departamento de Neurocirugía, Brigham and Women's Hospital, Boston, Massachusetts, EE.UU. Ex Presidente, World Federation of Neurosurgical Societies. Ex Editor, Neurosurgery. Ex Director, American Board of Neurological Surgery, EE.UU.

<sup>5</sup>Profesor Titular Interino, Área de Neurología Clínica y Quirúrgica, Facultad de Ciencias Médicas, Universidad Nacional de Cuyo, Mendoza, Argentina.

E-mail: nijensohn@aol.com / nijensohn@nijensohn.com

Recibido: Marzo 2011  
Aceptado: Abril 2011

## Resumen

Los detalles de la enfermedad final, tratamiento y muerte de Eva Perón, acaecida en 1952, han permanecido cubiertos por un velo de misterio durante muchos años. A partir de la década de los noventa surgieron diversos testimonios que intentaron esclarecer la etapa final de su vida. En febrero del presente la revista *World Neurosurgery* (Elsevier®) aceptó publicar nuestro trabajo «Recent evidences of prefrontal lobotomy in the last months of the illness of Eva Perón» («Evidencias recientes de una lobotomía prefrontal en los últimos meses de la enfermedad de Eva Perón»). Esta investigación presenta las declaraciones de George Udvarhelyi, neurocirujano húngaro residente en Argentina entre 1948 y 1953 y que estuvo muy próximo al entorno de Ramón Carrillo (también neurocirujano y ministro de Salud Pública del presidente Juan Domingo Perón). Udvarhelyi declaró haber participado en una lobotomía prefrontal realizada a Eva Perón antes de su muerte para aliviarle el dolor y controlar la agitación y ansiedad en sus últimos meses de vida. Nuestra investigación revela que posiblemente el neurocirujano James L. Poppen, de la Clínica Lahey, Boston (Massachusetts, EE. UU.) fue quien realizó este procedimiento. A partir de la revelación del Dr. Udvarhelyi el presente trabajo contextualiza sus afirmaciones a la luz de las entonces modernas prácticas médicas y neuroquirúrgicas instauradas en la Argentina de mediados del siglo XX y presenta algunas evidencias que dan crédito a tales declaraciones. Nuestro propósito es contribuir a esclarecer el capítulo final de la vida de Eva Perón y ofrecer un punto de vista alternativo a la historia oficial de aquella época. A partir de este caso médico podemos aprender que la enfermedad y el tratamiento de personas en el poder frecuentemente son mantenidos en secreto, pero que eventualmente la verdad puede salir a la luz

usando métodos científicos, sin preconcepciones ni conflictos de intereses. Asimismo, hemos tratado de entender el momento y el lugar en donde ocurrieron los sucesos, ilustrando la existencia de modas terapéuticas y la lenta pero segura evolución de la ciencia médica y quirúrgica en búsqueda de alivio y cura.

**Palabras clave:** historia; medicina; neurocirugía; Argentina; Eva Perón; lobotomía prefrontal; neurocirugía funcional; tratamiento; alivio; dolor; dolor intratable; cáncer metastático; ansiedad; agitación

## Abstract

The details of the final illness, treatment and death of Eva Perón in 1952, have remained veiled in mystery for many years. Since the 1990's there have been several witnesses who have attempted to clarify the last stage of her life. On February 2011, the journal *World Neurosurgery* (Elsevier®) accepted for publication our article entitled "Recent evidences of prefrontal lobotomy in the last months of the illness of Eva Perón". This research presents the statements of George Udvarhelyi, who although born in Hungary, resided and trained as a neurosurgeon in Argentina between 1948 and 1953. He worked with Ramón Carrillo (also a neurosurgeon, Secretary of Public Health of Argentina, and close to President Juan Domingo Perón). Udvarhelyi stated that he had participated in a prefrontal lobotomy performed on Eva Perón before her death. This was apparently done for pain relief and control of agitation and anxiety in the last months of her life. Our research found evidence that James L. Poppen from the Lahey Clinic, Boston, Massachusetts, USA, was most likely the neurosurgeon who performed this procedure. This study gives validity to Dr. Udvarhelyi's claims, putting them in the context of the then current medical and neurosurgical practices in Argentina in the middle of the 20th Century. Our objective is to shed light on the final chapter in the life of Eva Perón and offer an alternative viewpoint to the official history of that time. Through this medical case we have also tried to understand how frequent the illness and the treatment of individuals in power are kept secret from the public. However, the truth can eventually be found using scientific methods, without preconceptions and/or conflicts of interest. We have tried to understand the time and place of these events, illustrating the therapeutic fashions and the slow but sure evolution of surgical and medical science in search of relief and cure.

**Key words:** history; medicine; neurosurgery; Argentina; Eva Perón; prefrontal lobotomy; functional neurosurgery; treatment; alleviation; pain; intractable pain; metastatic cancer; anxiety; agitation

## Introducción

Eva Duarte de Perón (Eva Perón) es uno de los personajes históricos más importantes del siglo XX (Figura 1). Su temprano fallecimiento a los treinta y tres años conmovió a todo el país y al mundo. Su enfermedad, tratamiento y muerte fueron considerados «secreto de Estado» por orden explícita de las altas esferas del poder.<sup>1</sup> La misma Eva, aparentemente, fue ajena a su sombrío diagnóstico,<sup>2</sup> revelado accidentalmente poco antes de morir. También estuvieron rodeados de un aura de impenetrable reserva algunos de los profesionales que participaron en su tratamiento. Los protagonistas involucrados estaban amparados por el secreto profesional del Juramento Hipocrático y se resguardaron tras un completo silencio esperando quizás que pasara la turbulencia política de esa época.



Figura 1. Eva Duarte de Perón.

Durante décadas, los últimos días de Eva Perón fueron un misterio. Recién a partir de los años noventa comenzaron a surgir testimonios que arrojaron alguna luz sobre hechos desconocidos hasta entonces.<sup>3-5</sup> Diversos artículos, cartas al lector del diario La Nación, de Buenos Aires, reportajes, entrevistas y los libros «Los cien días de Eva Perón», de Jorge Albertelli (1994);<sup>6</sup> «Eva Perón, la biografía», de Alicia Dujovne-Ortiz (1995),<sup>7</sup> y «Santa Evita», de Tomás Eloy Martínez (1995),<sup>8</sup> entre otros, contribuyeron a esclarecer aspectos de la enfermedad de Eva Perón. En el año 2000, la investigación de Barron Lerner, «*The illness and death of Eva Perón: cancer, politics, and secrecy*», publicada en la revista *The Lancet* (Elsevier®), expuso a nivel mundial

el complejo entramado de política, enfermedad y medicina que se produjo entonces.<sup>1</sup> El neurólogo y periodista Nelson Castro abordó en «Los últimos días de Eva» (2007) la evolución de la enfermedad, desde sus primeros síntomas hasta el desenlace final.<sup>9</sup> En febrero pasado la revista *World Neurosurgery* (Elsevier®) aceptó publicar un artículo nuestro titulado «Recent evidences of prefrontal lobotomy in the last months of the illness of Eva Perón» («Evidencias recientes de una lobotomía prefrontal en los últimos meses de la enfermedad de Eva Perón»).<sup>10</sup>

El doctor George Udvarhelyi (Figura 2), neurocirujano húngaro fallecido en mayo del 2010 en Baltimore (Maryland, Estados Unidos de Norteamérica), en el 2005 declaró que había participado en una lobotomía prefrontal practicada a Eva Perón en 1952 para aliviar los intensos dolores, ansiedad y agitación provocados por un cáncer metastásico de cuello uterino.<sup>11</sup> El presente estudio resume la enfermedad de Eva Perón y la evolución de la Neurocirugía Funcional con fines antálgicos y ansiolíticos, poniendo énfasis en el papel de la lobotomía prefrontal como una terapia psiconeuroquirúrgica de moda en la década de los cincuenta. La presente investigación, además, recoge e interpreta algunas evidencias que dan credibilidad a estas afirmaciones, en el contexto de las entonces modernas prácticas médicas y quirúrgicas instauradas en la Argentina de la década de los cincuenta. Finalmente, nos referimos al rol que aparentemente desempeñó el doctor James L. Poppen, neurocirujano de la Clínica Lahey, Boston (Massachusetts, EE. UU.).



Figura 2. George B. Udvarhelyi.

## Enfermedad y muerte de Eva Duarte de Perón

Nelson Castro, en su libro «Los últimos días de Eva»,<sup>9</sup> relata que las primeras manifestaciones de

cáncer de cuello uterino de la entonces Primera Dama se revelaron a principios de enero de 1950, cuando los exámenes de sangre realizados a raíz de un dolor en la ingle y de una debilidad generalizada mostraron una anemia severa.<sup>10-12</sup> Unos días después, el cirujano Oscar Ivanissevich, en ese entonces ministro de Educación del gobierno de Perón, la operó con el diagnóstico de apendicitis. Le extrajo un apéndice sano, aunque palpó el útero endurecido y recomendó una histerectomía, operación que había realizado a la madre de Eva un par de años antes. La respuesta fue un «carterazo» y fue despedido como ministro y reemplazado por el doctor Armando Méndez San Martín.

El 31 de agosto de 1951 Eva Perón rechazó la candidatura de su partido a la vicepresidencia de la República que le ofrecían sus «descamisados» en un acto público con casi dos millones de personas en la avenida 9 de Julio. Pocos días después, en setiembre de 1951, el doctor Humberto Dionisi, profesor de Ginecología de la Universidad de Córdoba, le tomó una muestra de biopsia bajo anestesia general. El resultado fue informado por el patólogo Julio César Lascano González como epiteloma pavimentoso endofítico del cuello uterino. Dionisi recomendó que se hiciera cargo de la paciente un ginecólogo local, el doctor Jorge Albertelli. Estos dos profesionales, en presencia del ministro de Educación, doctor Armando Méndez San Martín, y del ministro de Asuntos Técnicos, doctor Raúl Alejandro Mendé, también médicos, examinaron a Eva y confirmaron la existencia del cáncer cervical con infiltración del parametrio lateral derecho, que invadía pelvis y vagina. A partir del 27 de setiembre se trató a la paciente con *radium* por vía intravaginal durante cinco días, colocado por el doctor Albertelli bajo anestesia general administrada por el doctor Roberto Goyenechea.

En esta etapa, Albertelli se mudó al palacio Unzué por cien días —experiencia descrita en su libro «Los “cien días” de Eva Perón». Poco después, a pedido del presidente Perón y con gran discreción y secreto absoluto, el ministro Mendé y el oncólogo Abel Canónico invitaron al doctor George Pack del *Memorial Sloan-Kettering Cancer Center* de Nueva York para que interviniera quirúrgicamente a la Primera Dama. El doctor Canónico, quien posteriormente fue director del Instituto Roffo, había presidido el Congreso Mundial de Cáncer, realizado en Buenos Aires en 1951, y conocía a Pack personalmente. La participación de este cirujano oncólogo no fue conocida por Eva y el secreto se mantuvo para evitar que ella sospechara el diagnóstico de cáncer y también por temor que lo rechazara por ser extranjero.

La intervención quirúrgica, que consistió en una histerectomía radical y salpingo-ooforectomía bilateral oncológica, tuvo lugar en el Policlínico Presidente Perón de la Fundación Eva Perón en Avellaneda, el 6 de noviembre de 1951. El doctor Pack se presentó en la sala de operaciones una vez iniciada la anestesia general. Eva siempre creyó que había sido operada por los doctores Ricardo Finochietto (Figura 3) y Jorge Albertelli, asistidos por el doctor Horacio Mónaco. Asimismo, presenciaron la intervención los doctores Dionisi, Mendé, Méndez San Martín y, según declaraciones de Mónaco, también David Fairman, un neurocirujano. Según nos informó Nelson Castro, la viuda de este último, Silvia C. Fairman, confirmó la presencia de su marido en la operación.



Figura 3. Ricardo Finochietto.

Posteriormente, Pack regresó a Buenos Aires para recibir el título de *Doctor honoris causa* de la Universidad de Buenos Aires y no volvió más a la Argentina, negando entrevistas a distintos periódicos y revistas cuando se esparció el rumor de su posible participación. Ricardo Finochietto, en cambio, recibió una medalla de la CGT (Confederación General del Trabajo de la República Argentina) como agradecimiento por su rol como «cirujano principal» de Eva.

En 1952 la salud de Eva Perón empeoró a pesar de la radioterapia externa aplicada a la pelvis y columna cervical por el doctor Carrascosa en la mansión presidencial. La anemia se agravó debido a hemorragias vaginales recurrentes, por lo que se requirieron frecuentes transfusiones. Eva pesaba solamente 36 kilogramos y sufría una tos persistente provocada por las metástasis pulmonares. (Figura 4) El dolor intenso la torturaba y los fármacos no lograban aliviarla.<sup>13</sup> Ante la progresión de su enfermedad, el doctor Pack sugirió administrar mostaza nitrogenada, siendo una de las primeras pacientes en Argentina que recibió quimioterapia intravenosa para el cáncer,

tratamiento iniciado en New Haven (Connecticut, EE. UU.) por Louis S. Goodman y Alfred G. Gilman en 1942, ambos farmacólogos de la Universidad de Yale.<sup>14</sup> En esos días también la atendieron los médicos Jorge Taiana y Alberto Taquini.<sup>15</sup> Fueron consultados dos especialistas alemanes a requerimiento del mismo Perón, Paul Uhlenbruck, cardiólogo de Colonia, y Heinrich Kalk, hepatólogo de Kassel,<sup>16</sup> quienes confirmaron el mal pronóstico, así como el cirujano Alton Ochsner,<sup>17</sup> de Nueva Orleans (Luisiana, EE. UU.) y el neurocirujano James L. Poppen, de Boston (Massachusetts, EE. UU.).

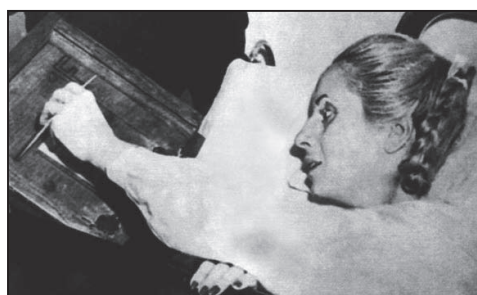

Figura 4. Eva Perón votando en su cama del Policlínico Presidente Perón el 11 de noviembre de 1951.

Eva Perón murió el 26 de julio de 1952 a las 20:25 horas. Su cadáver, tras ser preparado por el anatomista español Pedro Ara (figura 5), profesor en Córdoba, fue velado hasta el 10 de agosto en el Ministerio de Trabajo.<sup>18</sup> Entre 1952 y 1955 su cuerpo embalsamado fue cuidado personalmente por Ara en su laboratorio, en el edificio de la CGT, en Buenos Aires. Cuando Juan Domingo Perón fue derrocado en setiembre de 1955, los restos de Eva fueron secuestrados y desaparecidos por el gobierno militar durante 14 años; luego fueron llevados a Italia y finalmente devueltos a Perón.<sup>19</sup> En noviembre de 1974 el curador Domingo I. Tellechea, especialista en taxidermia, cumplió con la labor de restaurar el cuerpo sin vida de Eva Perón traído desde Europa, en la cripta de la residencia presidencial de Olivos.<sup>20,21</sup> En 1976 el nuevo gobierno militar entregó el cuerpo a la familia Duarte y ahora yace en el cementerio de La Recoleta, en Buenos Aires.

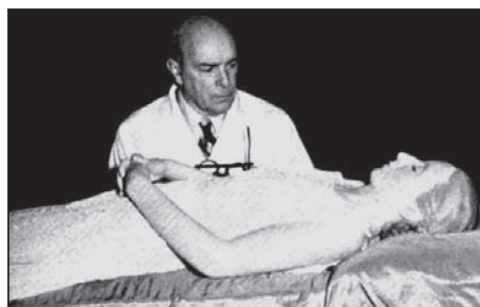

Figura 5. Pedro Ara y el cadáver de Eva Perón.

## Evolución de la Neurocirugía para tratar el dolor, la agitación y la ansiedad. La lobotomía prefrontal en 1952

La historia de la denominada psicocirugía o neurocirugía funcional para el tratamiento quirúrgico de último recurso para la enfermedad psiquiátrica y el dolor intratable es antigua.<sup>22-25</sup> Recientemente, el doctor Fabián Piedimonte publicó en la revista *Neurotarget* una revisión sobre la evolución histórica de la psicocirugía.<sup>26</sup> Este término incluye: la neurocirugía sedativa, la neurocirugía del sistema límbico, la neurocirugía para las enfermedades psiquiátricas y la neurocirugía antálgica.<sup>27-30</sup> La lesión quirúrgica de las vías neurales para influir sobre el comportamiento o las emociones ha evolucionado hasta las modernas técnicas actuales de estimulación cerebral profunda, con el fin de modular la función del cerebro, aliviando el dolor y la ansiedad, entre otros síntomas.<sup>31,32</sup>

Grandes avances en la neuroanatomía, neurofisiología y neuropsicología contribuyeron a la moderna psicocirugía. En la primera mitad del siglo XX aún se desconocía un gran número de fármacos que se utilizarían más adelante para controlar el dolor intratable, la agitación y la ansiedad provocados por el cáncer. La clorpromazina (Thorazine®) recién fue aprobada en 1954. La mayor parte de los tratamientos del dolor, liderados por los opiáceos, solían ser ineficaces debido a la falta de comprensión del modo ideal de administrarlos. Por otra parte, recién estaban a punto de surgir los antidepresivos.<sup>33</sup> La lobotomía prefrontal fue realizada por primera vez el 12 de noviembre de 1935 en un hospital de Lisboa, Portugal, por el neurólogo Egas Moniz (Figura 6) y el neurocirujano Pedro Almeida Lima. (Figura 7)



Figura 6. Egas Moniz.

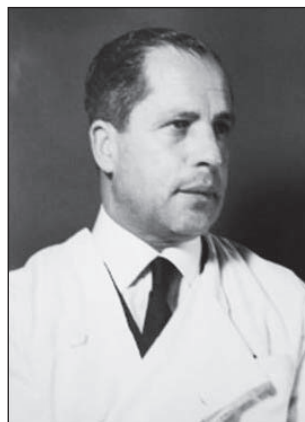

Figura 7. Pedro Almeida Lima.

Este procedimiento, por el cual Moniz recibió el Premio Nobel de Medicina y Fisiología en 1949, se difundió inicialmente como tratamiento de las enfermedades psiquiátricas, en especial la esquizofrenia, y se sumó al arsenal terapéutico de última opción para situaciones desesperadas, junto con la hipertermia inducida por la malaria, las duchas heladas, el electroshock, el coma y las convulsiones insulínicas.<sup>34</sup>

Posteriormente, la lobotomía prefrontal también fue utilizada como tratamiento de última instancia para el dolor intratable, especialmente el asociado al cáncer.<sup>35</sup>

La lobotomía prefrontal desconecta del tálamo y de otras estructuras centrales el componente orbital y medial del lóbulo prefrontal, seccionando las vías de conducción mielinizadas del lóbulo frontal. La leucotomía prefrontal iniciada por Egas Moniz y Almeida Lima consistía en realizar dos agujeros de trepanación a nivel de la sutura coronal, a través de los cuales a continuación se introducía un leucótomo en cada lóbulo frontal. (Figura 8 A y B)

Con los nombres de «lobotomía», «leucotomía», «topectomía» o «cingulotomía» fueron desarrollados otros abordajes por numerosos neurólogos y neurocirujanos que dieron sustento científico al procedimiento e introdujeron diversas técnicas y variantes personales.

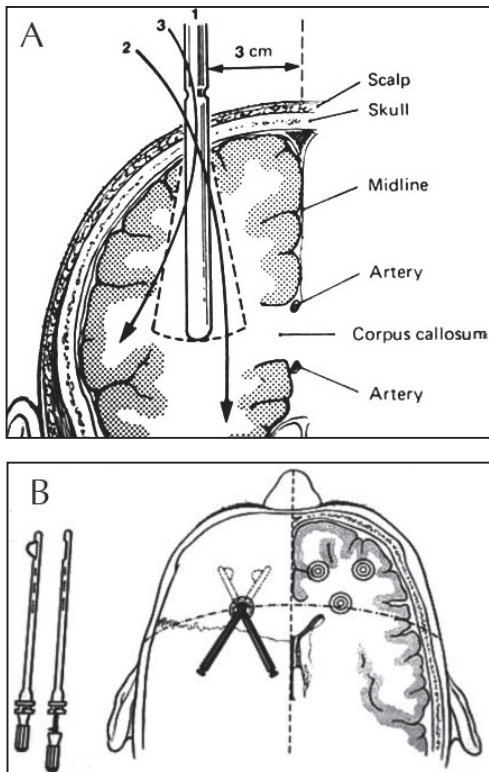


Figura 8 A y B. Leucotomía prefrontal por abordaje superior: **A)** sección coronal, vista anterior; **B)** sección axial, vista superior.

En 1945 el neurólogo Walter J. Freeman y el neurocirujano James W. Watts (Figura 9 A y B), de la Universidad George Washington, en los EE. UU., emplearon la técnica descrita por el italiano Amaro Fiamberti en 1937 y empezaron a usar el abordaje transorbitario para realizar las lobotomías.<sup>36</sup> (Figura 10 A y B)

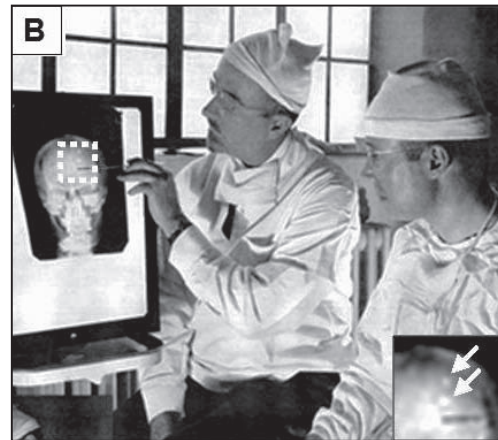
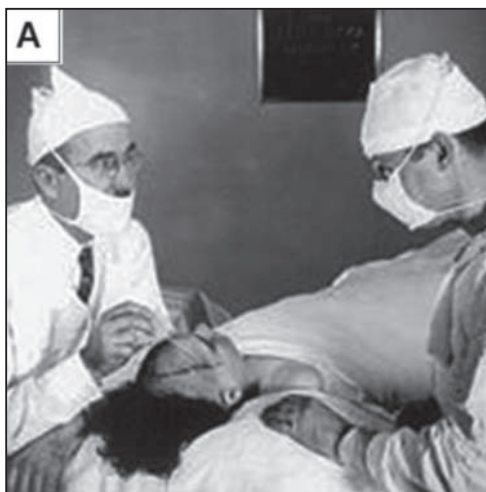

Figura 9 A y B. **A)** Walter Freeman (izquierda) y James Watts (derecha) justo antes de realizar una leucotomía prefrontal empleando un abordaje superior. **B)** Minutos después, analizando las radiografías posoperatorias. Inserto en B: dos orificios de trepana a nivel de la sutura coronal izquierda.

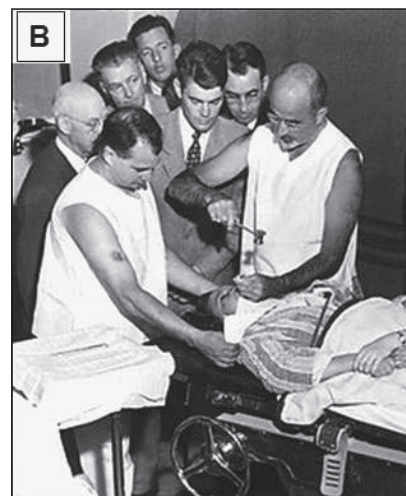
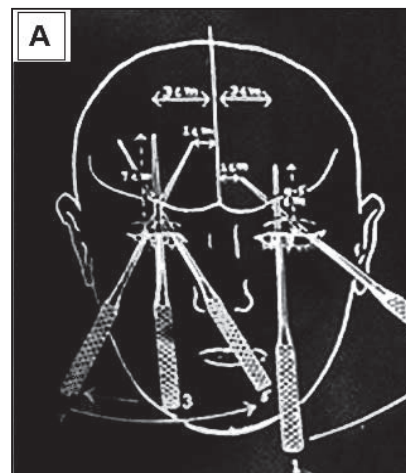


Figura 10 A y B. Diagrama de una leucotomía prefrontal por abordaje transorbitario **(A)** y cirugía realizada por Walter Freeman **(B)**.

La primera operación del doctor Freeman fue realizada en enero de 1946 con una herramienta para picar hielo en un paciente anestesiado con electroshock. Freeman efectuó sus cirugías en asilos y hospitales psiquiátricos intentando que los mismos psiquiatras sin entrenamiento quirúrgico previo hicieran la intervención, que en sus propias manos duraba a lo sumo 10 minutos. Con una actitud casi mesiánica, fue el principal impulsor de la lobotomía prefrontal y difundió el procedimiento en los Estados Unidos de Norteamérica y en el mundo con una intensa actividad clínica y quirúrgica personal.<sup>37</sup>

Entre 1949 y 1952 sólo en los Estados Unidos de Norteamérica se efectuaron alrededor de cinco mil lobotomías prefrontales al año y en una de cada tres de ellas se utilizaba el abordaje transorbitario. Se llegó a la asombrosa cifra de cuarenta mil lobotomías en el mundo en el auge de su popularidad.<sup>38</sup> Convertida entonces en un procedimiento de rutina en el orbe, se ampliaron sus indicaciones terapéuticas a cuadros de ansiedad y de dolor intratables, especialmente en pacientes oncológicos. No obstante, estos procedimientos aparejaban serias complicaciones y efectos secundarios. El «margen terapéutico» entre los resultados deseados y los efectos adversos permanentes era pequeño. El término «*sedative neurosurgery*», impuesto por Sano,<sup>39</sup> señalaba que uno de los riesgos de estas técnicas era sumir al paciente en una abulia extrema.

En 1946 Freeman y Watts informaron sobre un caso de lobotomía antálgica.<sup>40</sup> Ese mismo año el doctor James L. Poppen reportó un caso similar<sup>41</sup> y reconocidos neurocirujanos comenzaron a usar este procedimiento en famosos centros médicos con la finalidad de aliviar el dolor.<sup>42-44</sup> Aunque el paciente continuaba expresando su dolor, lo hacía sin una reacción emocional y carecía de agitación y ansiedad, pero con gran cambio de personalidad. El doctor Frederick William Lawson Kerr, consultor y profesor en la Clínica Mayo solía explicar que el paciente que sufre de dolor crónico tiene por un lado la sensación de dolor y por el otro de angustia, miedo, depresión y otros síntomas emocionales conocidos como el «componente afectivo». Esto eventualmente termina destruyendo la vida del paciente y transformándolo en un inválido emocional. En los primeros años de la lobotomía prefrontal, muchos cirujanos se persuadieron de que la operación suprimía el dolor pues, luego de la misma, los pacientes que previamente habían requerido altas dosis de narcóticos dejaban de

exigirlos. El doctor Kerr relataba a sus residentes, incluyendo al doctor Nijensohn, un caso que él había atendido como joven interno en un pequeño hospital. Relataba que, justamente debido su inexperiencia, inocencia y falta de conocimiento de la literatura pertinente en ese entonces, pudo hacer una observación objetiva y segura en este caso en particular. Se trataba de un paciente fumador con terrible dolor en el hombro izquierdo debido a un cáncer metastásico del pulmón al plexo braquial. Kerr desarrolló una relación estrecha con este paciente, quien demostraba en los momentos sin dolor una mente rápida y ágil asociada con ojos brillantes. Kerr pidió una consulta neuroquirúrgica con la idea errónea de que estaba indicada una cordotomía. En forma apropiada, en ese lugar y momento (1950), el procedimiento terapéutico efectuado fue una lobotomía frontal bilateral que se hizo sin dificultad y sin problemas posoperatorios. Sin embargo, al otro día el paciente había experimentado un cambio drástico de apariencia, con sus facciones inexpresivas, sus ojos opacos, quizás mejor descritos como «sin alma». Cuando se le preguntó si tenía dolor, en una respuesta monosilábica y sin inflexión, respondió que sí pero que ya no le molestaba y no quería más medicación, mostrándose indiferente. También demostraba una pérdida completa de inhibición sexual y control de sus esfínteres y su conducta general se transformó en algo muy desagradable, que contrastaba notablemente con la personalidad que tenía antes de la cirugía. Cabe mencionar que la base científica de este procedimiento fue proporcionada por el trabajo experimental del doctor John Farquhar Fulton, profesor de Fisiología en la Universidad de Yale, en New Haven (Connecticut, EE. UU.). Así como Poppen en Massachusetts, William Scoville fue pionero en el desarrollo de la lobotomía prefrontal en Hartford, Connecticut.

A pesar de la popularidad de este procedimiento quirúrgico, la década de los sesenta fue testigo de acalorados debates y polémicas sobre el uso de la lobotomía para controlar a disidentes políticos, criminales e incluso niños y adolescentes. Estas reacciones negativas incluso fueron llevadas al cine y esto definitivamente marcó el fin de esta «moda terapéutica».

Otras técnicas más precisas y avanzadas, menos invasivas, con menos efectos y mejores resultados terapéuticos fueron desarrolladas alrededor del mundo y también en Argentina, entre las que se pueden mencionar la capsulotomía anterior,<sup>45</sup>

la tractotomía subcaudada,<sup>46</sup> la cingulotomía anterior<sup>47,48</sup> y la leucotomía límbica,<sup>49</sup> siendo esta una combinación de las dos penúltimas. Gracias a los avances de la estereotaxia, computación e imagenología, estos procedimientos han sido más precisos, pero aún destructivos.<sup>50</sup> Actualmente, los procedimientos ablativos están siendo reemplazados por técnicas de estimulación cerebral profunda estereotáctica con neuromodulación de los circuitos neurológicos.

Estos tratamientos continúan siendo indicados actualmente no sólo en pacientes con dolor crónico refractario de origen oncológico o neuropático mediado centralmente, sino también en enfermos psiquiátricos severos con depresión, trastorno obsesivo compulsivo (TOC), agresividad y otros; también en patologías tales como temblor, enfermedad de Parkinson, síndrome de Gilles de la Tourette, distonía, epilepsia, disfonía espástica y muchas otras, como lo señalara recientemente el doctor Piedimonte.<sup>26</sup>

Además del tálamo sensorial y la sustancia gris periacueductal y periventricular, se suma la corteza motora cerebral como blanco de estimulación terapéutica para el dolor refractario.

Más recientemente, el doctor Kendall H. Lee, graduado de la Universidad de Yale y quien dirige el laboratorio neuroquímico de bioingeniería en el departamento de Neurocirugía de la Clínica Mayo, en Rochester (Minnesota, EE. UU.), utiliza un sistema de medición de la concentración de neurotransmisores que sirve para informar, en forma inalámbrica e instantánea, el resultado de la neuroestimulación.

Este sistema «inteligente», conocido como «WINS» (*wireless instantaneous neurotransmitter concentration sensory system*),<sup>51,52</sup> es utilizado conjuntamente con la estimulación cerebral profunda para optimizar el tratamiento de las patologías mencionadas.

## La lobotomía prefrontal en Eva Perón: las declaraciones de George Udvarhelyi en su contexto

La Neurocirugía como especialidad en Argentina fue fruto, entre otros, del entrenamiento que recibieron los doctores Manuel Balado y Ernesto Dowling en los Estados Unidos de Norteamérica en la década de

los veinte.<sup>53-55</sup> Esta especialidad florecía en Argentina a mediados del siglo XX y seguía de cerca a los mejores centros médicos del mundo.<sup>56,57</sup> Muchos de sus principales protagonistas habían completado su formación neuroquirúrgica en el extranjero y realizaban procedimientos de vanguardia para la época siguiendo las corrientes terapéuticas de moda.

El doctor George Bela Udvarhelyi llegó a la Argentina en 1948. Su biografía, parte de una serie de publicaciones dedicadas a rescatar la historia de los neurocirujanos argentinos que ejercieron y/o ejercen con distinción esta especialidad en el mundo,<sup>58-61</sup> ha sido aceptada para su pronta publicación en la Revista Argentina de Neurocirugía. George Udvarhelyi nació y creció en Budapest, Hungría, donde estudió Medicina durante la Segunda Guerra Mundial. Tras una breve estadía en Viena y Suiza, emigró a la Argentina del general Perón y vivió en Córdoba y Buenos Aires hasta 1953. Al llegar, trabajó en el Hospital Español de Córdoba con los neurocirujanos Ernesto Martín Osácar y Manuel Albarenque y en un laboratorio de investigación de neurociencias. Al cabo de un tiempo se mudó a Buenos Aires, donde trabajó con el doctor Ramón Carrillo en el servicio de Neurocirugía del Instituto Costa Buero de la Universidad de Buenos Aires.<sup>62</sup> (Figura 11) Carrillo fue discípulo del doctor Manuel Balado, pionero de la Neurocirugía argentina, quien a su vez se entrenó bajo la tutoría de Alfred Adson en la Clínica Mayo entre 1924 y 1926. En dicha institución también trabajaron otros dos neurocirujanos argentinos, Frederick W. L. Kerr y Daniel E. Nijensohn.

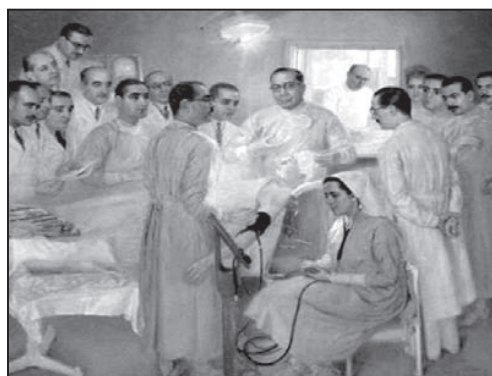

Figura 11. Ramón Carrillo atendiendo a un paciente neuroquirúrgico en el Instituto Costa Buero (óleo de Roberto Fantuzzi).

Unos años antes de la incorporación de Udvarhelyi al Instituto Costa Buero, Carrillo, neurocirujano del Hospital Militar de Buenos Aires, había conocido a Juan Domingo Perón. Esta relación determinó que Carrillo luego se transformase en sanitarista y activista



político y que ocupase el cargo de ministro de Salud Pública durante los gobiernos de Perón.<sup>63</sup>

Udvarhelyi partió de la Argentina y, tras un breve período formativo en Europa, radicó desde 1954 en Baltimore (Maryland, EE. UU.) donde llegó a ser un distinguido profesor de Neurocirugía en la Universidad Johns Hopkins.<sup>64</sup> Entre sus discípulos predilectos se encuentra el doctor Edward Laws Jr., coautor de la reseña biográfica de Udvarhelyi<sup>11</sup> y también coautor de nuestro artículo por aparecer en la revista *World Neurosurgery*.<sup>10</sup> Laws, que trabajó once años junto a nuestro biografiado, fue mentor de Nijensohn en la Clínica Mayo y ha sido, entre otras actividades, profesor de Neurocirugía en la Universidad George Washington, la misma Institución en la que Freeman desarrolló la técnica de la lobotomía prefrontal transorbitaria. Otros neurocirujanos argentinos también se entrenaron parcialmente o en su totalidad en la Universidad Johns Hopkins, incluyendo a Germán Hugo Dickmann, David Fairman y Alberto D. Kaplan, coautor de este trabajo.

Luego de más de cincuenta años de silencio, Udvarhelyi relató sus vivencias en un par de entrevistas otorgadas al periódico *Baltimore Sun*.<sup>65,66</sup> Según sus propias palabras: «*A prefrontal lobotomy was performed for the pain, and afterward, she became an ematiated lady. We saw her several more times at the Institute. She became quite a pathetic person.*» («*Se efectuó una lobotomía prefrontal para mitigarle el dolor. A partir de entonces, la paciente se convirtió en una dama emaciada. Nosotros la vimos varias veces más en el Instituto. Ella se había convertido en una persona de triste figura*»).

Estos comentarios se encuentran en las memorias inéditas de George Udvarhelyi, en posesión de su hijo Steven Udvarhelyi y que fueron confiadas parcialmente a los autores de la presente investigación. Esta declaración deja asimismo entrever los «efectos secundarios» observados de estas prácticas quirúrgicas.

En relación con las declaraciones de Udvarhelyi, Nélica Domínguez de Miguel, de 89 años de edad y residente en San Cristóbal, aporta evidencias directas sobre el estado de Eva Perón días antes de morir. La «Negra» Domínguez, activista del Partido Peronista Femenino y cercana colaboradora de Eva, fue presentada a la Primera Dama por Ramón Carrillo y su tarea consistía en colaborar con Raúl Mera, también neurocirujano, en el Departamento de Ayuda Médica Integral. Nélica aseveró que «*avanzaba la enfermedad de la Capita-*

*na... Una tarde Eva me mostró un libro que había encontrado entre las cosas de su hermano Juancito. Allí había un dibujo de Evita con la cabeza acosada por tijeretazos. La siniestra imagen daba a entender que estaba loca o averiada... Estaba delgadísima, sin hablar, profundamente ensimismada*».<sup>67</sup> Los testimonios de Udvarhelyi y de Nélica Domínguez brindan una perspectiva médica y doméstica del dolor en los últimos días de Eva Perón.

## Evidencias de una lobotomía prefrontal en Eva Perón

Además de los testimonios señalados, existe un conjunto de placas radiográficas del cuerpo embalsamado de Eva, realizadas a pedido del gobierno militar que derrocó al presidente Perón en 1955. Las mismas, fechadas el 23 de octubre de 1955, fueron efectuadas por el doctor Guido Gotta y han sido puestas a nuestra disposición por su hijo, el doctor César Gotta, y su asociado, el doctor Alfredo Buzzi, este último hijo del actual decano de la Facultad de Medicina de la Universidad de Buenos Aires. Estas imágenes muestran claras evidencias de la enfermedad metastásica de Eva Perón.<sup>68</sup> Sin embargo, las radiografías de cráneo que podrían llegar a probar fehacientemente la lobotomía prefrontal, por los orificios de trefina, se han dado por extraviadas. Cabe aclarar que la ausencia de dichos orificios no descarta la realización de una lobotomía transorbitaria.

En el documental «Evita: una tumba sin paz», dirigido en 1997 por Tristán Bauer (actual director del canal público de televisión argentina Encuentro), se observan dos radiografías de cráneo colgadas en un negatoscopio. (Figura 12)

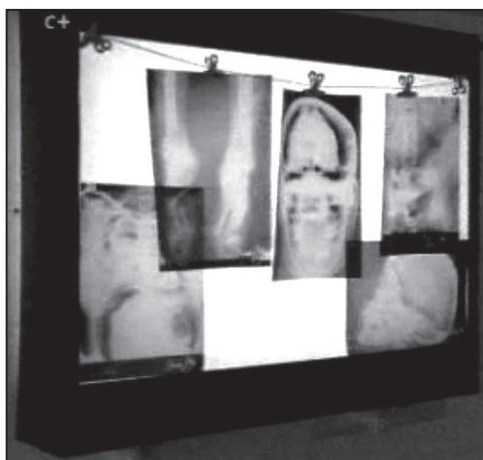


Figura 12. Radiografías del cuerpo embalsamado de Eva Perón. De izquierda a derecha se observan imágenes del tórax, piernas y pies, cráneo anteroposterior y perfil, abdomen.

En una se identifican dos imágenes radiolúcidas circulares a nivel de la sutura coronal en la radiografía de cráneo de perfil. (Figura 13)

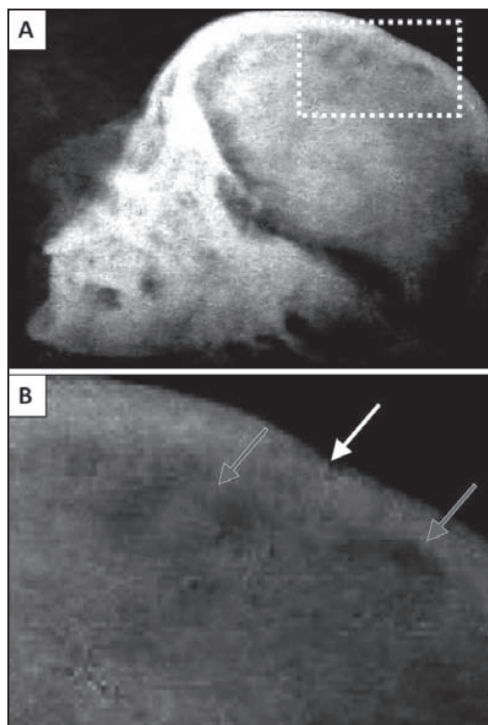


Figura 13. Radiografía del cráneo de perfil del cadáver de Eva Perón: A) radiografía de cráneo de perfil; B) dos imágenes radiolúcidas circulares (flechas grises) próximas a la sutura coronal (flecha blanca).

Las mencionadas sombras proyectadas sobre la cara lateral del cráneo podrían corresponder tanto a lesiones osteolíticas metastásicas como a orificios de trepanación. Debe mencionarse que el carcinoma de cuello uterino raramente envía metástasis a la calota craneana y cuando esto ocurre, las lesiones son osteoblásticas. Esto podría aclararse analizando las radiografías originales actualmente «traspapeladas».

Es probable que Pedro Ara, el embalsamador, haya rellenado los agujeros con cera y otros materiales parcialmente radiopacos. Los orificios de trepanación no siempre se rellenaban y se podían notar y palpar fácilmente en la superficie del cráneo del paciente en el posoperatorio,<sup>69,70</sup> aunque a veces se obturaban con botones óseos y/o esquirlas de la trepanación o con materiales sintéticos. Estudiando detenidamente la fotografía de Eva Perón durante los estadios avanzados de su enfermedad, se aprecia una depresión del cráneo a nivel de la sutura coronal. (Figura 14)



Figura 14. Fisonomía de Eva Perón durante estadios avanzados de su enfermedad. Inserto: indentación a nivel de la sutura coronal.

El doctor Pedro Ara en su libro «El caso Eva Perón» narra su participación como responsable de embalsamar y preservar el cuerpo de la Primera Dama<sup>18</sup> pero no menciona ningún detalle técnico del procedimiento ni de las condiciones en las que estaba el mismo, más allá de los escasos 33 kilogramos que pesaba Eva cuando falleció. Por otro lado, Ara había expresado su voluntad de ser él la única persona que tuviera acceso al cadáver, para lo que sólo contó con la ayuda de un compatriota catalán. El general Perón al escuchar sus condiciones para aceptar el trabajo le respondió: «Profesor, esta es su casa. Usted dispone y manda sin que nada haya que ser consultado conmigo. Estoy muy de acuerdo con usted en que la operación no sirva de espectáculo a nadie. Ni los ministros médicos estarán presentes. Tiene usted, doctor, puestas por dentro las llaves de todas las puertas que comunican con el departamento de mi pobrecita mujer. No permita usted que entre nadie, ni aunque sea de la familia. Yo tampoco entraré...». Ara era extremadamente cuidadoso y reservado con respecto a sus trabajos y más lo fue en el caso de la Primera Dama argentina. Sus conocimientos y experiencias se perdieron con los años, como nos lo ha manifestado recientemente Susana N. Biasutto, profesora titular de la cátedra de Ana-

tomía de la Facultad de Medicina de la Universidad Nacional de Córdoba, donde Ara la precedió.<sup>71</sup> Sin embargo, según lo expresado por Ara a la revista brasileña *Manchete* en agosto de 1956, el cadáver de Eva «*conserva todas sus vísceras internas, sanas o enfermas, excepto las que le fueron extirpadas por actos quirúrgicos*».

En las imágenes fotográficas externas del cadáver embalsamado de Eva no se observan orificios de trepanación ni cicatrices a nivel frontal, a pesar de que la inserción del cabello es llamativamente posterior.<sup>72</sup> (Figuras 5 y 15)

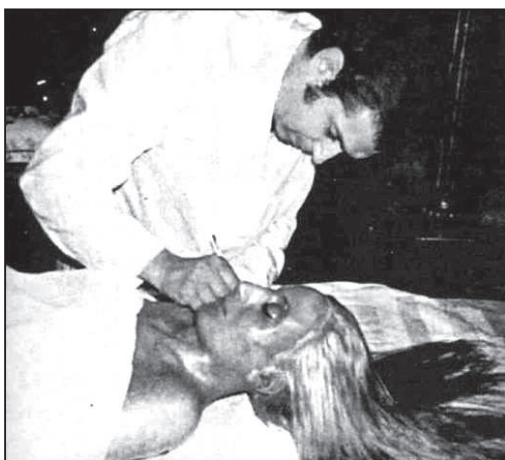

Figura 15. Domingo Tellechea trabaja en la restauración del cadáver de Eva en 1974 (libro: *Eva esa mujer*, de María Seoane y Víctor Santa María).

Sin embargo, el semblante del cadáver fue modificado por técnicas tanatológicas. Según lo declarado por el curador Domingo Tellechea en una entrevista para la revista *Siete Días*, la cara y el cuello del cadáver estaban revestidos por una gruesa capa de pintura que había colocado Ara para preparar el cuerpo para el funeral. Tellechea también declaró que tras remover la pintura se procedió a la reconstrucción de la cara con un molde de cera (Figura 15). Para confirmar la presencia de cicatrices o depresiones en el cuero cabelludo producto de una lobotomía prefrontal intentamos sin éxito contactar al curador Domingo Tellechea.

Las declaraciones de Udvarhelyi no son las primeras que indican la realización de una neurocirugía funcional para aliviar el intenso dolor que atormentaba a Eva Perón. Los resultados de las investigaciones de los historiadores Otelo Borroni y Roberto Vacca plasmados en el libro «Eva Perón» recogen una conversación en la cual Ricardo Finochietto confiesa a Eva haberle realizado un

procedimiento quirúrgico para calmar su dolor: «*El 18 de julio la alarmante noticia llegó a quienes permanecían en la planta baja de la residencia presidencial: Evita se moría.*

*Los médicos comprobaron el estado de coma y fue llamado de urgencia su confesor, el padre Hernán Benítez. Dos testigos de aquel momento, Renzi y Apold, coinciden en su relato: "Ese día creímos que se moría. En la habitación había varios tubos de oxígeno y algunos elementos quirúrgicos para hacer las últimas tentativas. De pronto, inesperadamente, ella se incorporó y preguntó extrañada: '¿Por qué tanto movimiento? ¿Qué hacen esos tubos aquí?' Nadie atinó a contestar, hasta que el doctor Finochietto encontró una mentira piadosa: Señora, acabamos de extirparle el nervio que le causaba tanto dolor en la nuca; ya no sufrirá más". El estado de Evita no daba para más y Perón trae de Alemania dos médicos especialistas, llegan el 20 de julio y de su informe se extrae: "...La muerte de la enferma es inevitable e inminente..."»<sup>73</sup>*

Las declaraciones de Finochietto permitirían plantear la hipótesis de una cordotomía cervical, rizotomía cervical o neurectomía occipital como el procedimiento neuroquirúrgico empleado para el tratamiento del dolor de Eva Perón. La cordotomía, introducida por Spiller y Martin en 1912,<sup>74</sup> consiste en seccionar el cuadrante anterolateral de la médula espinal contralateral al dolor con lo que se desconecta la vía espinotalámica y suprime la sensibilidad térmica y dolorosa, pero conserva la sensibilidad táctil fina y profunda.

A mediados del siglo XX este procedimiento fue utilizado ampliamente para aliviar el dolor resultante de tumores malignos y aún hoy en día continúa siendo útil en un gran número de casos.<sup>75-77</sup> Sin embargo, tanto las evidencias radiológicas en nuestro conocimiento así como la manifestación de Finochietto y otras consideraciones clínicas descartan que algún procedimiento neuroquirúrgico aludido por esta «mentira piadosa» haya sido el método antálgico empleado y más bien apoyan la presunción de una lobotomía.

Según lo expresado en el libro «Eva Perón» de Borroni y Vacca, «*una verdadera competencia por adelantarse en la tarea de prodigar cuidados a la enferma se desató entre el núcleo de allegados. El doctor Mendé recomendó a su colega Jorge Malenquini para que se ocupara de la radioterapia. "No se tuvieron con la enferma los cuidados necesarios*

–se lamenta Renzi–; un chambón le aplicó rayos con tanto descuido e incompetencia que la quemó hasta carbonizarle la piel de la nuca. Esa herida la hizo padecer más que el cáncer. La señora Blanca, su hermana, conservó trozos de piel carbonizada».»<sup>73</sup> Estas declaraciones confirman que la piel de la nuca estaba carbonizada por quemaduras iatrogénicas y eliminan la posibilidad de una intervención neuroquirúrgica abierta en el cuello y nuca, como por ejemplo una rizotomía o cordotomía por vía posterior o una neurectomía occipital, ya que la herida resultante no hubiera cicatrizado y la posibilidad de una infección u otras complicaciones hubieran sido disuasivas. Asimismo, el hecho de que se haya administrado radioterapia externa en las regiones cervical posterior y occipito-suboccipital indicaría que posiblemente en esos estadios la paciente ya haya presentado metástasis en la columna cervical y/o intracraneanas, así como también probablemente carcinomatosis meníngea.

## Lobotomía prefrontal y James L. Poppen

El tratamiento «gold standard» de principios de los años cincuenta para el dolor por cáncer metastásico resistente a los fármacos fue la lobotomía prefrontal, impulsado por James L. Poppen.<sup>35</sup> Este procedimiento estaba de moda en Argentina, en donde la realizaban neurocirujanos como Raúl Matera (Figura 16), muy cercano al general Perón y quien también escribió un artículo dedicado a la lobotomía en 1949.<sup>78</sup>



Figura 16. Raúl Matera.

Sin embargo, existen evidencias de la participación del neurocirujano estadounidense James L. Poppen (Figura 17) en la lobotomía prefrontal a Eva Perón. En 1998, el *Alumni Newsletter* de la Clínica Lahey lo menciona: «Neurosurgeon James Poppen, MD, was summoned to Buenos Aires to operate on Evita

Peron». («El neurocirujano James Poppen fue convocado a Buenos Aires para operar a Evita Perón»).<sup>79</sup> Asimismo, la fraternidad *Omicron Kappa Epsilon* del *Hope College* destaca a Poppen como «physician to Argentina's Evita Perón and Sen. Robert Kennedy» («médico de Eva Perón, de Argentina, y del Senador Robert Kennedy»).<sup>80</sup> Es importante mencionar que Poppen, de reconocida habilidad técnica, también operó al entonces futuro presidente John F. Kennedy de una hernia de disco lumbar en 1943. Cuando Robert Kennedy sufrió una herida letal por bala en la cabeza en Los Ángeles en 1968, el entonces vicepresidente Hubert Humphrey envió un avión militar a Boston para recoger a Poppen, quien junto con sus colegas de California operó infructuosamente al senador.




Figura 17. James L. Poppen.

Este prestigioso neurocirujano visitaba con frecuencia la Argentina a mediados del siglo pasado y era muy próximo al general Perón. Incluso escribió un libro, sin colofón, en el que recoge las respuestas que le brindó el mismo presidente en una serie de entrevistas.<sup>81</sup> David Fairman y Ricardo Finochietto servían de intérpretes y escribas en esas entrevistas; este último escribió el prólogo de la versión española. En este libro, «Perón, the man» («Perón, el hombre»), figura el siguiente pasaje: «I was particularly fortunate to have David Fairman accompany me at all times. He was kind enough to devote his time acting as interpreter... He was and is a good friend, having spent two years assisting me at the operating table, and had previously spent considerable time at other neurological clinics in various parts of the world». («Fui muy afortunado de tener la compañía de David Fairman en todo momento. Tenía la amabilidad de dedicar su tiempo en calidad de intérprete... El fue y es un buen amigo, habiéndome asistido dos años en las cirugías, así como anteriormente en otras clínicas

de Neurocirugía en distintas partes del mundo»). Estas líneas demuestran la estrecha relación de Poppen con la Argentina, donde operaba frecuentemente. Y más aún, Poppen recibió una condecoración del gobierno de Argentina durante la era peronista, la «Orden del Libertador San Martín» por su servicio a la Patria, y fue distinguido como Miembro Honorario de la Sociedad Argentina de Psiquiatría, Neurología y Neurocirugía.<sup>82</sup>

Poppen era reconocido mundialmente como un experto en la lobotomía prefrontal y en el tratamiento del dolor refractario.<sup>35</sup> Según relata en su libro, la misma Eva Perón lo conocía por ello: «*At the end of our conversation, Mrs. Perón joined us. This was the first time I had seen her. After we were introduced, she remarked jokingly that she thought it might be necessary for her to have a lobotomy so that she could take the stress of work with more equanimity. The reason of her statement, of course, was that she had seen my name associated with lobotomies in the local Argentine papers.*» («Al final de nuestra conversación –con el Presidente–, la señora de Perón se unió a nosotros. Esta era la primera vez que la veía. Después de que nos presentaron, ella comentó en broma que había pensado que a lo mejor podría hacerse una lobotomía para soportar la presión de trabajar con más ecuanimidad. La razón de su declaración, por supuesto, era que ella había visto mi nombre relacionado con las lobotomías en los periódicos locales de la Argentina»). Señalamos que la Clínica Lahey ha tenido una larga reputación de excelencia en la neurocirugía funcional para la enfermedad psiquiátrica.<sup>83</sup>

El doctor Gerwin Neumann (nacido en Riga, Letonia, pero criado y educado en Chile, realizó una pasantía con Poppen, de quien llegó a ser su asociado al final de su carrera) nos confirmó la participación de Poppen en el procedimiento neuroquirúrgico efectuado a Eva Perón para aliviarle el dolor que la atormentaba durante sus últimos días.<sup>84</sup> Este recuerda haber escuchado reiteradamente decir a Poppen que él había intervenido a la Primera Dama argentina, pero quizás en su afán de continuar con el secreto, sugería que el procedimiento había consistido en una hipofisectomía. Las hipofisectomías eran empleadas para aliviar el dolor óseo difuso secundario al cáncer metastásico, principalmente de mama, próstata y ovario.<sup>85</sup> Los lancinantes dolores que sufría Eva eran secundarios a la metástasis de un cáncer de escasa o nula sensibilidad hormonal y a quemaduras post radioterapia, por lo que la realización de este último procedimiento es muy improbable. Además, Poppen era defensor y promotor de la lobotomía prefrontal,

usando el abordaje «superior» de los lóbulos frontales para obtener mejores resultados antálgicos en el tratamiento del dolor en pacientes oncológicos,<sup>35,86,87</sup> y tenía una voluminosa casuística en lobotomías prefrontales. Gerwin Neumann, radicado en Boston (Massachusetts, EE.UU.), también nos informó que se puso en contacto con Manena Riquelme, enfermera de pabellón quirúrgico e instrumentista del doctor James L. Poppen (quien actualmente reside en Santiago de Chile). Ella confirmó el hecho de que James L. Poppen operó a Eva Perón y que la intervención quirúrgica consistió en una lobotomía prefrontal.

Las palabras de George Udvarhelyi, publicadas en el 2005 en los Estados Unidos, habían pasado hasta ahora desapercibidas en la Argentina. La posibilidad de una lobotomía practicada a Eva Perón fue recibida con sorpresa por los expertos en el tema: Armando Basso,<sup>88</sup> Alfredo Buzzi (h),<sup>89</sup> Raúl Matera (h),<sup>90</sup> León Turjanski,<sup>91</sup> Nelson Castro,<sup>92</sup> Carlos Pardal<sup>93</sup> y Ovidio Vitas.<sup>94</sup>

Si Eva Perón fue sometida a una neurocirugía funcional es posible que esta haya sido una lobotomía prefrontal y que haya tenido lugar en las últimas semanas de su vida, en mayo, junio o julio de 1952. No hemos encontrado ninguna evidencia firme sobre dónde habría tenido lugar la intervención. El Instituto Costa Buero era dirigido en ese entonces por Ramón Carrillo y Raúl Matera, ambos neurocirujanos del círculo más estrecho de Perón. Carrillo había abandonado la Neurocirugía y se había dedicado a actividades políticas y administrativas; Raúl Matera era el cirujano en jefe. Cabe la posibilidad de que David Fairman, del Instituto Roffo, haya estado presente en la lobotomía asistiendo y sirviendo de intérprete a James Poppen, de manera semejante a su participación en noviembre de 1951 durante la histerectomía de Eva a cargo de George Pack.<sup>95</sup> Fairman, del entorno de Finochietto, estaba a cargo de la sección de Neurocirugía Funcional y Dolor del Instituto Roffo. Incluso es posible que Poppen realizara el procedimiento neuroquirúrgico en la mansión presidencial, dejando los cuidados posoperatorios a Fairman y Udvarhelyi, entre otros. Al respecto, recordemos el relato de Borroni y Vacca, donde Renzi y Apold confirman la presencia de una habitación tipo enfermería-quirófano en el Palacio Unzué: «*Ese día creímos que se moría. En la habitación había varios tubos de oxígeno y algunos elementos quirúrgicos para hacer las últimas tentativas.*».<sup>73</sup>

En este punto de nuestra investigación y reflexiones, comprobamos que, hasta donde sabemos, la gran mayoría de los protagonistas de estos acontecimientos



tos han fallecido y los recuerdos de sus allegados sobre la salud de Eva son escasos y confusos. La historia clínica de Eva Perón del Policlínico Presidente Perón fue quemada tras la «Revolución Libertadora» de 1955. Las radiografías de cráneo, que podrían ayudar a resolver el misterio, aparentemente no han podido ser localizadas. Sin embargo, las evidencias presentadas en este artículo y en *World Neurosurgery*<sup>10</sup> aportan información válida que otorga credibilidad a las declaraciones del recientemente fallecido George Udvarhelyi. Es un hecho conocido por todos que el intenso y persistente dolor que la atormentaba, provocado por la enfermedad metastásica generalizada y las quemaduras iatrogénicas, convertía la vida de Eva en un diario suplicio. Se conoce asimismo la solicitud del general Perón que, al enterarse de la progresión e irreversibilidad de su cáncer, ordenó a los médicos: «*Traten de calmarla y de que no sufra dolor*». <sup>9</sup> La lobotomía prefrontal era, a principios de la década de los cincuenta, el tratamiento de elección en esos casos, con tales indicaciones.

## Conclusiones

Enfermedad, dolor, Medicina y «secreto de Estado» son los elementos que rodeaban a Eva Perón durante sus últimos días. Las evidencias encontradas y presentadas por nosotros sostienen que el neurocirujano norteamericano James L. Poppen realizó una lobotomía prefrontal a Eva Perón en 1952, en Buenos Aires (Argentina), para tratar el dolor, la ansiedad y la agitación resultantes de las múltiples metástasis del cáncer de cuello uterino y de las quemaduras iatrogénicas.<sup>10</sup>

Distintos estudios han subrayado la turbulencia política del momento, las facciones dentro del movimiento peronista, las luchas palaciegas, la cantidad y heterogeneidad del personal médico involucrado en el tratamiento de Eva y la cuantiosa sucesión de eventos antes y después de su muerte.<sup>9,2</sup> La relación interpersonal de algunos de los involucrados estaba lejos de ser óptima; incluso en 1953 Fairman y Matera tuvieron una fuerte disputa pública en la que este último trató de desprestigiar los procedimientos neuroquirúrgicos desarrollados por Irving Cooper para tratar la enfermedad de Parkinson.<sup>17</sup> Por otro lado, el ambiente médico de la Argentina de los años cincuenta, según la autobiografía del doctor Alberto Kaplan,<sup>96</sup> coautor de la presente investigación, se caracterizaba por la existencia de bandos antagónicos de los cuales formaron parte los neurocirujanos que pudieron haber participado en la lobotomía a Eva Perón.<sup>97,98</sup>

Estas intrigas y rencillas internas, propias del contexto médico del momento, en el que influyó la «cuestión de Estado», la naturaleza de la lobotomía y sus potenciales repercusiones humanas, políticas y sociales, aunadas a la posible participación de otro médico extranjero, el doctor James L. Poppen, además de la ya mencionada y aceptada del doctor George Pack, explican el silencio mantenido durante décadas por los involucrados. Este silencio finalmente se transformó en voz audible con las confesiones de George Udvarhelyi en el 2005, con lo que se abre la posibilidad y necesidad de revisar esta historia silenciada de la Medicina argentina.

## Agradecimientos

Agradecemos a Steven Udvarhelyi, Nelson Castro, Alfredo Buzzi (h), Ovidio Vitas, Carlos Pardal, Raúl Matera (h), Susana Biasutto, Gerwin Neumann y Silvia Fairman por compartir sus conocimientos sobre el tema y aportar valioso material bibliográfico e imagenológico. También al doctor Fabián Piedimonte y a su equipo editorial por su interés y revisión del artículo. Asimismo, agradecemos las sugerencias estilísticas de Gladys Lizabe, de la Universidad Nacional de Cuyo (Mendoza, Argentina), y en especial a Goldie Laventman de Nijensohn, de Fairfield (Connecticut, EE.UU.), por su valiosa asistencia en la corrección del manuscrito.





## Referencias

01. Lerner BH. The illness and death of Eva Perón: cancer, politics, and secrecy. *Lancet*. 2000;355(9219):1988-91.
02. Galasso N. Yo fui el confesor de Eva Perón. Conversaciones con el Padre Hernán Benítez. Rosario, Argentina: Homo Sapiens Ediciones; 1999. p.58.
03. Barón-Supervielle O. Entrevista al Dr. Jorge Albertelli. En: *La Nación*. 21 May 1994.
04. D´Onofrio A. Entrevista al Dr. Abel Canónico. En: *La Nación*. 23 Jul 2000 [citado 3 Nov 2010]; [aprox. 11 pantallas]. Disponible en: <http://www.lanacion.com.ar/211100-los-ultimos-dias-de-eva-peron>
05. Castro N. Entrevista al Dr. Jorge Dionisi, hermano del Dr. Humberto Dionisi. En: *La Nación*. 5 Dic 2006. Secc. A:40.
06. Albertelli J. Los "cien días" de Eva Perón. Buenos Aires: Cesarini Hnos.; 1994.
07. Dujovne-Ortiz A. Eva Perón, la biografía. Buenos Aires: Aguilar; 1995.
08. Martínez TE. Santa Evita. Buenos Aires: Planeta; 1995.
09. Castro N. Los últimos días de Eva: historia de un engaño. Buenos Aires: Vergara; 2007.
10. Nijensohn DE, Savastano LE, Kaplan AD, Laws ER Jr. Recent evidences of prefrontal lobotomy in the last months of the illness of Eva Perón. *World Neurosurg*. In press 2011.
11. Nijensohn DE, Laws ER Jr, Savastano LE, George B, Udvarhelyi, 1920-2010. *Rev Argent Neuroc*. En prensa 2011.
12. Perón J. Cómo conocí a Evita y me enamoré de ella. En: *Los libros del exilio*. Buenos Aires: Corregidor; 1966.
13. Duarte E. Mi hermana Evita. Buenos Aires: Centro de estudio Eva Perón; 1972. p. 173.
14. Fenn JE, Udelsman R. First use of intravenous chemotherapy cancer treatment: rectifying the record. *J Am Coll Surg*. 2011;212(3):413-7.
15. Milei J. Eva Perón, Alberto Taquini y el secreto médico. *Clarín*. 3 Jun 2004 [citado 3 Nov 2010]; [aprox. 2 pantallas]. Disponible en: <http://edant.clarin.com/diario/2004/06/03/opinion/o-03102.htm>
16. Dionisi Humberto. Archivo personal.
17. Cooper IS. The vital probe: my life as a brain surgeon. Toronto, Canada: George G. McLeod; 1981. p. 145.
18. Ara P. El caso Eva Perón. Madrid, España: CVS; 1974.
19. Iglesias G. Extraño peregrinar del cadáver de Eva. *La Nación*. 25 Ene 1997 [citado 3 Nov 2010]; [aprox. 3 pantallas]. Disponible en: <http://www.lanacion.com.ar/62617-extrano-peregrinar-del-cadaver-de-eva>
20. Reinoso S. El cadáver de Evita, otra vez en el centro de una controversia. *La Nación*. 22 Jul 1997 [citado 3 Nov 2010]; [aprox. 2 pantallas]. Disponible en: <http://www.lanacion.com.ar/73288-el-cadaver-de-eva-otra-vez-en-el-centro-de-una-controversia>
21. Eva Perón. Así restauraron a Eva Perón [Entrevista a Domingo Telichea]. En: *Siete Días*. 1985 Ene (916) [citado 3 Nov 2010]; [aprox. 2 pantallas]. Disponible en: <http://members.fortunecity.com/evita2/restaura.html>
22. Rawlings C, Rossitch E Jr, Nashold BS Jr. The history of neurosurgical procedures for the relief of pain. *Surg Neurol*. 1992;38:454-63.
23. Díaz-Farfán R. Los primeros neurocirujanos de América: pre y postoperatorio en las trepanaciones incas. *Rev Argent Neuroc*. 2008;22(4):197-201.
24. Krivoy A, Krivoy J, Krivoy M. Historia de la neurocirugía latinoamericana. *Gac Méd Caracas*. 1997;105:460-9.
25. Alt KW, Jeunesse C, Buitrago-Téllez CH, Wächter R, Boës E, Pichler SL. Evidence for stone age cranial surgery. *Nature*. 1997;387(6631):360. Erratum in: *Nature* 1997;387(6635):768.
26. Piedimonte FC, Piedimonte L. Historia de la Psicocirugía. *Neurotarget*. 2009;4(1):8-25.
27. Moniz E. Prefrontal leucotomy in the treatment of mental disorders. *Am J Psychiatry*. 1937; 93:1379-85.
28. Marino Jr R. Neurocirugía del sistema límbico. Fundamentos neurofisiológicos. En: Ciprian-Ollivier J, editor. *Psiquiatría biológica: fundamentos y aplicación clínica*. Buenos Aires: Científica Interamericana; 1988. p. 174-87.
29. Feldman RP, Goodrich JT. Psychosurgery: a historical overview. *Neurosurgery*. 2001;48(3):647-57; discussion 657-9.
30. Mashour GA, Walker EE, Martuza RL. Psychosurgery: past, present, and future. *Brain Res Brain Res Rev*. 2005;48(3):409-19.
31. Heller AC, Amar AP, Liu CY, Apuzzo ML. Surgery of the mind and mood: a mosaic of issues in time and evolution. *Neurosurgery*. 2006;59(4):720-33; discussion 733-9.
32. Sachdev P. Is deep brain stimulation a form of psychosurgery? *Australas Psychiatry*. 2007;15(2):97-9.
33. Meldrum ML. A capsule history of pain management. *JAMA*. 2003;290(18):2470-5.
34. Valenstein ES. Great and desperate cures: the rise and decline of psychosurgery and other radical treatments for mental illness. New York: Basic Books; 1986.
35. Dynes JB, Poppen JL. Lobotomy for intractable pain. *JAMA*. 1949;140(1):15-9.
36. Freeman W, Watts JW. Prefrontal lobotomy: indications and contraindications. *Arch Neurol Psychiatry*. 1948;60(1):97-100.
37. Wikimedia Foundation. Wikipedia. Walter Jackson Freeman II [monografía en Internet]; [citado 3 Nov 2010]. Disponible en: [http://en.wikipedia.org/wiki/Walter\\_Jackson\\_Freeman\\_II](http://en.wikipedia.org/wiki/Walter_Jackson_Freeman_II)
38. Encydia Encyclopedia (Wikilingue), Beta. Lobotomía [monografía en Internet]; [citado 3 Nov 2010]. Disponible en: [http://es.wikilingue.com/pt/Lobotomia#Personas\\_famosas\\_que\\_fueron\\_lobotomizadas](http://es.wikilingue.com/pt/Lobotomia#Personas_famosas_que_fueron_lobotomizadas) consulta: 5/10/2010
39. Sano K. Sedative neurosurgery with special reference to postero- medial hypothalamotomy. *Neurol Med Chir (Tokyo)* 1962;4:112-42.
40. Freeman W. Prefrontal lobotomy in the treatment of pain. *Postgrad Med*. 1949;5:375-9.
41. Poppen JL. Prefrontal lobotomy for intractable pain; case report. *Lahey Clin Bull*. 1946;4:205-7.
42. Otenasek FJ. Use of prefrontal lobotomy for intractable pain. *Bull Johns Hopkins Hosp*. 1948;82:570-2.
43. Bonica JJ. Cancer pain: current status and future needs. In: Bonica JJ, editor. *The management of pain*. 2nd ed. Philadelphia: Lea & Febiger; 1990.
44. White J, Sweet WH. Pain and the neurosurgeon. Springfield: Ch. Thomas; 1969.
45. Talairach J, Hecaen H, David M, Monnier M, de Ajuriaguerra J: Recherches sur la coagulation thérapeutiques des structures souscorticales chez l'homme. *Rev Neurol (Paris)* 1949;81:4-24.
46. Knight GC. Bi-frontal stereotactic tractotomy: an atraumatic operation of value in the treatment of intractable psychoneurosis. *Br J Psychiatry*. 1969;115(520):257-66.
47. Ballantine HT Jr, Cassidy WL, Flanagan NB, Marino Jr R. Stereotaxic anterior cingulotomy for neuropsychiatric illness and intractable pain. *J Neurosurg*. 1967;26(5):488-95.
48. Cosgrove GR, Rauch SL. Stereotactic cingulotomy. *Neurosurg Clin N Am*. 2003;14(2):225-35.
49. Kelly D, Richardson A, Mitchell-Heggs N. Stereotactic limbic leucotomy: neurophysiological aspects and operative technique. *Br J Psychiatry*. 1973;123(573):133-40.
50. Cremaschi FE. Tendencias actuales de la neuromodulación en Argentina. Mesa redonda: Cirugía de los trastornos del comportamiento: abordaje interdisciplinario. *Actas del Congreso Internacional de Psiquiatría Clínica y Psicofarmacología y Tercer Congreso Argentino de Adolescencia, Salud Mental y Trastornos Adictivos*; Nov 2010; Mendoza, Argentina; 2010. p. 12.
51. Tye SJ, Frye MA, Lee KH. Disrupting disordered neurocircuitry: treating refractory psychiatric illness with neuromodulation. *Mayo Clin Proc*. 2009;84:522-32.
52. Bledsoe JM, Kimble CJ, Covey DP, Blaha CD, Agnesi F, Mohseni P, et al. Development of the Wireless Instantaneous Neurotransmitter Concentration System for intraoperative neurochemical monitoring using fast-scan cyclic voltammetry. *J Neurosurg*. 2009;111(4):712-23.
53. Nijensohn DE. Manuel Balado (1897-1942), a distinguished Mayo alumnus. *Mayo Clin Proc* 1974;49:256-8.
54. Mezzadri JJ, Lemme Plaghos L. El pionero Manuel Balado. *Rev Argent Neuroc*. 2004;18(51):22-3.
55. Galafassi HD. Ernesto Patricio Dowling: un iniciador de la Neurocirugía. *Rev Argent Neuroc*. 2004,18(51):24-6
56. Carrillo R. La Neurocirugía en Argentina. *Arch Neuroc* 1944;1:6-24.





57. Turjanski L. Historia de la Neurocirugía argentina. *Rev Arg Neurocir.* 2004;18(S1):1-18.
58. Savastano LE, Nijensohn DE. Historia de los neurocirujanos argentinos en el mundo. Primera parte. *Rev Arg Neurocir.* 2010;24(1):71-9.
59. Savastano LE, Nijensohn DE. Historia de los neurocirujanos argentinos en el mundo. Segunda parte. *Rev Arg Neurocir.* 2010;24(3):117-127.
60. Savastano LE, Nijensohn DE. Historia de los neurocirujanos argentinos en el mundo. Tercera parte. *Rev Arg Neurocir.* 2010;24(4):207-15.
61. Nijensohn DE, Savastano LE. Historia de los neurocirujanos argentinos en el mundo. Cuarta parte. Discusión y conclusiones. *Rev Arg Neurocir.* En prensa 2011.
62. Pardal CA. El Instituto de Neurocirugía "Costa Buero". *Rev Argent Neurocir.* 2004;18(S1):27-31.
63. Wikimedia Foundation. Wikipedia. Ramón Carrillo: biografía [monografía en Internet]. [citado 3 Nov 2010]. Disponible en: [http://es.wikipedia.org/wiki/Ram%C3%B3n\\_Carrillo](http://es.wikipedia.org/wiki/Ram%C3%B3n_Carrillo)
64. Walker AE, Macksey RA. George B. Udvarhelyi. *Surg Neurol.* 1985;24:361-3.
65. Rasmussen FN. Dr. George Udvarhelyi: Famed Hopkins neurosurgeon was active in hungarian underground and as a young physician treated Eva Peron. *The Baltimore Sun.* 2010 Jun 25. Sect. A:20.
66. Rasmussen FN. Remembering the life of 'Evita'. A now-retired Hopkins physician once tended to the charismatic Argentinian first lady. *The Baltimore Sun.* Nov 05, 2005.
67. Fernández-Díaz J. La mujer que sigue llorando a Evita [entrevista a Nélida Domínguez De Miguell]. En: *La Nación.* 26 Set 2009 [citado 3 Nov 2010]; [aprox. 7 pantallas]. Disponible en: <http://www.lanacion.com.ar/1179106-la-mujer-que-sigue-llorando-a-evita>
68. Ward P. Imaging helps solve mystery of Eva Peron's death? [monograph on the Internet]. London, United Kingdom: UBM (United Business Media) Medica; Diagnostic Imaging Online; 2004 June 10 [cited 2010 Nov 3]. Available from: <http://www.diagnosticimaging.com/dimag/legacy/dinews/2004061001.shtml>
69. Kaplan AD, Lambre J, Veppo AA. Bimedial lobotomy in the treatment of pain. *Proceedings of the Second International Congress of Neurological Surgery*; 1961 Oct 14-20; Washington DC, 1961. New York: Excerpta Medica Foundation; 1961.
70. Kaplan AD. Treatment of pain. Conference presented in the Jewish Hospital Meeting on Cancer, Montreal, Canada; 1973.
71. Biasutto Susana N. Comunicación personal.
72. Seoane M, Santa María V. *Evita, esa mujer.* Buenos Aires: Fundación Octubre; 2007.
73. Borroni O, Vacca R. *Eva Perón.* Buenos Aires: Centro Editor de América Latina; 1970.
74. Spiller WG, Martin E. The treatment of persistent pain of organic origin in the lower part of the body by division of the anterolateral column of the spinal cord. *JAMA.* 1912;58:1489-90.
75. Gildenberg PL. Evolution of spinal cord surgery for pain. *Clin Neurosurg.* 2006;53:11-7.
76. Nathan PW. Cordotomy and neurosurgical history. *J Neurosurg.* 1995;83(4):764-5.
77. Schwartz HG. High cervical cordotomy--technique and results. *Clin Neurosurg.* 1962;8:282-93.
78. Moledo L. Recuerdos del futuro. *Página 12.* 16 Dic 2010 [citado 3 Nov 2010]; [aprox. 2 pantallas]. Disponible en: <http://www.pagina12.com.ar/diario/contratapa/index-2005-06-22.html>
79. The Alumni Newsletter, News from the Lahey Clinic Medical Center Alumni Association. *Lahey Legacy.* 1998 Spring;1 [cited 2010 Nov 3]. Available from: [http://thefraternalsociety.org/documents/PoppenLaheyClinicAlumniOKE\\_000.pdf](http://thefraternalsociety.org/documents/PoppenLaheyClinicAlumniOKE_000.pdf)
80. Omicron Kappa Epsilon (The Fraternal Society Alumni Association of Hope College) [homepage on the Internet]. Holland, MI: Omicron Kappa Epsilon [citado 3 Nov 2010]. Notable members of the society; [aprox. 5 pantallas]. Disponible en: <http://thefraternalsociety.org/Alumni.htm>
81. Poppen JL. Perón, the man: impressions of a neurosurgeon who has visited Argentina several times and has been in close contact with the President of that nation during those visits [Book without colophon]. p. 20,15.
82. The Society of Neurological Surgeons [homepage on the Internet]. Portland, Oregon: The Society; c2008-11 [citado 3 Nov 2010]. James L. Poppen, MD; [aprox. 2 pantallas]. Disponible en: <http://www.societyns.org/society/bio.aspx?MemberID=2838>
83. Elias WJ, Cosgrove GR. Psychosurgery. *Neurosurg Focus.* 2008;25(1):E1.
84. Neumann Gerwin. Comunicación personal.
85. Polin RS, Laws ER Jr, Shaffrey ME. Hypophysectomy for intractable pain from metastatic carcinoma: a historical perspective. In: Burchiel K, editor: *Surgical management of pain.* New York: Thieme Medical; 2002.
86. Poppen JL. Technic of prefrontal lobotomy. *J Neurosurg.* 1948;5:514-20.
87. Poppen JL, Dynes JB, Weadon PS. Prefrontal lobotomy; general impressions based on results in 470 patients subjected to this procedure. *Surg Clin North Am.* 1948;28:811-6.
88. Basso Armando. Comunicación personal.
89. Buzzi, Alfredo. Comunicación personal.
90. Matera Raúl. Comunicación personal.
91. Turjanski León. Comunicación personal.
92. Castro Nelson. Comunicación personal.
93. Pardal Carlos. Comunicación personal.
94. Vitas Ovidio. Comunicación personal.
95. De Fairman Silvia. Comunicación personal.
96. Kaplan AD. *Memoria de un médico.* Buenos Aires: Grupo Editor Latinoamericano; 1993.
97. Kaplan AD. *Muere el Dr. George B. Udvarhelyi* [monografía en Internet]. Buenos Aires, Argentina; 2010 [actualizado 14 Jul 2010; citado 3 Nov 2010]. Disponible en: <http://adkaplan.blogspot.com/2010/07/muere-el-dr-george-b-udvarhelyi.html>
98. Kaplan AD. *Enfermedad, muerte y transfiguración de Evita* [monografía en Internet]. Buenos Aires, Argentina; 2010 [actualizado 15 Jul 2010; citado 3 Nov 2010]. Disponible en: <http://adkaplan.blogspot.com/2010/07/enfermedad-muerte-y-transfiguracion-de-evita.html>

